Lane Medical Lib

Aus der chirurg. Univ.-Klinik zu Greifswald
(Dir. Geh. Med.-Rat Prof. Dr. Pels Leusden)

Über Speichelsteine

INAUGURAL-DISSERTATION
zur
Erlangung der Doktorwürde
in der
Chirurgie, Anatomie und Augenheilkunde
der Hohen medizinischen Fakultät
der Universität Greifswald
vorgelegt von

Wilhelm Bender
Medizinalpraktikant aus Frankfurt am Main

Frankfurt am Main
Druck von J. G. Holtzwarts Nachf. G. m. b. H.
1930

Eingereicht im Oktober 1928

Gedruckt mit Genehmigung der Hohen medizinischen Fakultät
der Universität Greifswald

Dekan: Prof. Dr. Meisner
Referent: Prof. Dr. Sommer
Correferent: Geh. Med.-Rat Prof. Dr. Pels Leusden

Meiner verstorbenen Mutter in Dankbarkeit und Liebe gewidmet

Digitized by the Internet Archive
in 2026

https://archive.org/details/IA40154012_0078

Die Geschichte der Konkrementbildung in den Speicheldrüsen oder deren Ausführungsgängen geht bis in das 4. Jahrhundert v. Chr. zurück. Hippokrates, der größte griechische Arzt, beschreibt schon „Steine unter der Zunge". Allerdings stellte Hippokrates diese Steine in Beziehung mit der Gicht, eine Ansicht, die sich bis ins vorige Jahrhundert hielt, wo Wright einen Stein beschrieb, der aus Uraten bestanden haben soll. Bis jetzt ist ein zweiter Stein von derselben Zusammensetzung nicht wieder bekannt geworden. Auch wird in der Literatur, soweit sie mir zur Verfügung stand, bei keinem Falle erwähnt, daß die betreffenden Individuen auch anderweitige Symptome von Arthritis urica gezeigt hätten. Umgekehrt ist auch kein Fall von Gicht veröffentlicht, bei dem gleichzeitig eine Sialolithiasis bestanden hätte. Bei dem Gichtiker, den Roedelius anführt, wäre vielleicht an einen Zusammenhang beider Erkrankungen zu denken, wenn auch die Untersuchung des Konkrementes auf Harnsäure hier negativ ausfiel. v. Noorden hat im Speichel bis zu 10 mg Harnsäure in 100 ccm Speichel bei Gichtikern nachgewiesen. (Blaufärbung nach Zusatz von Phosphorwolframsäure und Sodalösung.)

Ferner bleibt noch zu beachten, daß noch nie neben Konkrementbildungen in den Speicheldrüsen auch in anderen Organen, die besonders hierzu neigen, Steine gefunden sind. In medizinischen Werken des Mittelalters wird die Erkrankung der Steine unter der Zunge auch erwähnt. Die erste genauere Beschreibung der Konkrementbildung oder Steinbildung in den Drüsen oder deren Ausführungsgängen stammt aber erst aus dem Jahre 1556 von dem Franzosen A. Paré. Paré teilt sogar zwei Fälle mit, wo er die Steine operativ entfernte.

Der Name „Speichelstein" und die erste ausführliche Arbeit über diese eigenartige Erkrankung kam erst 1737 durch die von Scherer herausgegebene Arbeit auf. Heineke bezeichnet in seiner 1913 erschienenen Arbeit „Verletzungen und chirurgische Erkrankungen der Speicheldrüsen" die Ansicht Stanskis als Kuriosum. Stanski leugnet nämlich noch 1846 die Existenz der Speichelsteine und sieht die Konkremente in den Ausführungsgängen als verlagerte Zähne an. Er versucht es, sie auf eine irreguläre dritte Dentition zurückzuführen. Erst in den Jahren nach 1860 befaßte man sich intensiver mit der Erkrankung in den Speicheldrüsen und ihren Ausführungsgängen. Der Franzose Burdel veröffentlicht als erster eine Arbeit über die Speichelsteine, ein Jahr später Immisch.

Wie jede Erkrankung, so hat auch die Speichelsteinerkrankung ihre Prädilektionsstellen. Die Steine liegen meist in den Ausführungsgängen einer der 6 Speicheldrüsen. Closmadeuc, der über ein Material von 112 Fällen verfügte, bezeichnete den ductus submaxillaris (Wharton) als einen lieu de prédélection excluci und behauptete, er habe keinen Fall gefunden, bei dem der Stein in einem anderen Gange gesessen habe. Die spätere Literatur widerlegt ja

diese Behauptung, aber aus den Statistiken geht doch hervor, daß der ductus Whartonianus bei weitem am häufigsten befallen ist. Bevor ich auf die Häufigkeit der Sialolithiasis in den übrigen Ausführungsgängen und Drüsen selbst eingehe, möchte ich einige Statistiken darüber anführen.

Czygan, der zuerst eine Zusammenstellung über das Vorkommen von Speichelsteinen in den einzelnen Drüsen bezw. deren Ausführungsgängen machte, kam zu folgendem Resultat:

37 Speichelsteine lagen		
im ductus Whartonianus	22	= 59,5%
„ „ Stenonianus	4	= 10,8%
„ „ Rivini	5	= 13,5%
in der glandula submaxillaris	4	= 10,8%
„ „ „ parotis	1	= 2,7%
im duct. Bartholini	1	= 2,7%

Heineke stellte aus der Literatur 180 Fälle zusammen, die er dann noch nach prozentualer Verteilung ordnete. Es ergeben sich da folgende Angaben:

	Wenzel	Roberg	Heineke	
duct. Wharton.	19	28	113	= 68,8%
„ Stenon.	2	2	15	= 8,3%
„ Barthol. u. Rivin.	6	—	4	= 2,2%
gland. submaxill.	11	14	35	= 19,5%
„ parotis	3	1	8	= 4,4%
„ subling.	4	2	5	= 2,8%

Es entfallen also nach Heineke auf

submaxillar und	Ausführungsgang	82,22%
parotis „	„	12,78%
sublingualis „	„	5,00%

Küttner stellte die Arbeiten von Czygan, Buchwald und Wenzel zusammen und kam zu folgendem Resultat:

submaxillaris und	Ausführungsgang	61,4%
parotis „	„	20,4%
sublingualis „	„	18,2%

Der Unterschied beider Ergebnisse beruht wohl darauf, daß es bei der Operation wegen der engen räumlichen Beziehung zwischen den Ausführungsgängen der submaxillaris und sublingualis oft unmöglich ist zu sagen, in welchem Gang der Stein lag, besonders da doch in den meisten Fällen noch eine Mundbodenphlegmone besteht. Wie die Statistiken zeigen, sind in den überaus meisten Fällen die Ausführungsgänge von der Sialolithiasis befallen. Die Drüsen selbst können auch in seltenen Fällen der Sitz eines Sialolithen sein. Sehr selten ist die Glandula parotis und nur ausnahmsweise die Sublingualis der Sitz eines Steines. Schon häufiger findet man Steine in der Glandula submaxillaris. Diese Tatsache, daß das System der Submaxillaris am häufigsten erkrankt, ist von besonderem Interesse, da gerade die Glandula submaxillaris nicht bei allen Erkrankungen so prädisponiert erscheint. Im Gegenteil sind die anderen Erkrankungen der Parotis viel häufiger. Auf die Erklärung hierfür werde ich bei der Entstehung der Sialolithiasis näher eingehen.

Eine bestimmte Altersgrenze der Patienten besteht für die Sialolithiasis nicht. Sie kann Patienten in jedem Lebensalter befallen.

Bei der Betrachtung der beiden vorliegenden Statistiken wird man zu dem Schluß kommen, daß die Jugend und das Alter nur wenig von der Erkrankung belästigt werden. Aus beiden Statistiken geht hervor, daß vor allem das Alter von 20—50 Jahren bevorzugt wird.

Czygan weist 29 Fälle nach, die sich folgendermaßen verteilen:

unter 20 Jahren	4	= 13,79%
von 20—29 Jahren	6	= 20,69%
„ 30—39 „	6	= 20,69%
„ 40—59 „	10	= 34,49%
über 60 Jahren	3	= 10,34%

Heineke stellte 105 Fälle nach der Verteilung auf die einzelnen Dezennien zusammen.

0—10 Jahre	3	= 2,9%
11—20 „	14	= 13,3%
21—30 „	23	= 21,9%
31—40 „	21	= 20,0%
41—50 „	25	= 23,8%
51—60 „	13	= 12,4%
61—70 „	4	= 3,8%
71—80 „	2	= 1,9%

Beim männlichen Geschlecht ist die Steinerkrankung viel häufiger — beinahe dreimal so oft als bei Frauen — als beim weiblichen. Eine Erklärung dafür ist bis jetzt noch nicht gefunden. Manche Autoren geben dem Tabakgenuß bei den Männern die Schuld. Es ist möglich, daß die Konzentration des Speichels durch das Nikotin gestört wird oder daß eine chemische Entzündung in der Drüse entsteht. Ob aber die Veränderungen so schwerer Natur werden können, daß es zu einer Konkrementbildung kommt, muß dahingestellt bleiben.

Es fanden				
Closmadeuc	26	Männer	19	Frauen
Immisch	26	„	6	„
Czygan	166	„	47	„
Heineke	100	„	38	„
	318	Männer = 74,5%	110	Frauen = 25,5%

Die Form der Steine ist hauptsächlich von ihrem Sitz abhängig. Die Steine des Ductus Whartonianus haben meist eine langgezogene keulenartige oder olivenähnliche Form (siehe Bild 1 und 2). Der Stein, der mir in der hiesigen Klinik zur Verfügung stand, zeigt das typische Bild eines Whartonsteines. Das eine Ende ist abgerundet, das andere etwas konisch zugespitzt. Wie das Röntgenbild zeigt (Bild 2), liegt der Stein im Wharton mit der abgerundeten Seite der Drüse zugekehrt. Die Größe des Steines entspricht der einer kleinen Haselnuß. In der Literatur finden sich Größen von der eines Sandkornes bis zur Walnußgröße angegeben. Die Länge des mir vorliegenden Steines hält sich mit 1,5 cm in den mittleren Grenzen der Steine. Leclerc beschreibt einen Fall, bei dem der Stein die stattliche Länge von 6 cm erreichte. Leider war es mir nicht möglich, das Gewicht des Steines der hiesigen Klinik festzustellen, da mir nur ein Teil des Steines zur Untersuchung blieb. Wie die Größe, so schwankt das Gewicht in ziemlich großen Zwischenräumen. Es sind Steine von wenigen Milligramm bis zu 20 Gramm angegeben. Jedoch rechnen Steine von über 3 gr Gewicht schon zu den großen Exem-

plaren (Heineke). Das größte bis jetzt mitgeteilte Gewicht hat der von Ritter gefundene mit 34,5 gr erreicht.

Wie Bild 3 zeigt, ist die Oberfläche der Speichelsteine nicht glatt, sondern warzig und sehr zerklüftet. Ich sah sogar einige kleine haarähnliche Gebilde aus diesen Buchten hervorragen, die ich nur als sekundäre Fremdkörper deuten kann. Beim Durchsägen des Steines mit einer feinen Laubsäge konnte ich auch seine Konsistenz feststellen. Der Stein war hart, aber die Schnittfläche ließ sich mit dem Fingernagel ritzen. Nach Heineke und anderen Autoren soll die Konsistenz häufig wechselnd sein. Die Gangsteine sind meist hart, während die in den Drüsen gefundenen krümeligen Konkremente gewöhnlich weich und mit den Fingern zerdrückbar sind. Dabei ist die Konsistenz der Steine im Innern häufig anders als auf der Oberfläche. Roberg will sogar ein weiches Zentrum gefunden haben — den Durchschnitt konnte ich auf rauhem Milchglas glatt schleifen, so daß ich die beiden Bilder (4 und 5) anfertigen lassen konnte. Leider war es mir nicht möglich, eine noch stärkere als die vorliegende etwa 50fache Vergrößerung des Schliffes zu erzielen. Bis jetzt ist nur eine Darstelltung von ca. ⅓ der Fläche meiner Photographien erreicht worden (Heineke).

Bei näherer Betrachtung von Bild 5 — Bild 4 und 5 liegen 1 mm weit auseinander, 5 mehr dem abgerundeten Ende, also mehr der Drüse zu — sieht man eine zerklüftete unregelmäßige Peripherie. Außerdem erkennt man drei verschieden gefärbte Zonen. Bei der verhältnismäßig schwachen Vergrößerung und der schweren Beleuchtungsmöglichkeit des kleinen Objektes tritt das nicht so deutlich hervor wie in natura. Zur Erläuterung diene die Skizze 4a. Die Grundfarbe des ganzen Steines außen und innen ist grau-weiß oder gelblich-weiß. In der Literatur finden sich auch Angaben von braunen und grünen Tönungen. Die Abgrenzung in einzelne „Zonen" kommt durch eine lamellenartige Anordnung von Schichten zustande. Diese exzentrisch angeordneten Schichten sind durch eine leicht dunklere Färbung von einander unterschieden. Der Uebergang von einer zur andern Schicht war in meinem Präparat noch durch matt gelbliche, ebenfalls konzentrische Ringe gekennzeichnet. Das lamellenartige Aussehen der Schnittfläche erklärt Buchwald aus der Bildung neuer Vegetationskolonien von Bakterien. Auf beiden Bildern erkennt man deutlich, daß die Schliffläche nicht homogen ist. Sie ist von zahlreichen Vakuolen durchsetzt. In einigen dieser Vakuolen, die zunächst deutlich mit Kalk ausgekleidet sind, sieht man noch öfters kleine Kerne (Bild 4). Die Herkunft und chemische Zusammensetzung dieser Kerne konnte ich nicht erklären. Als Fremdkörper sind die Kerne im vorliegenden Falle nicht zu deuten. Ich möchte eher annehmen, daß es sich hier um kleine Kalkkügelchen handelt. Ueberhaupt sieht man Fremdkörper als Steinkerne außerordentlich selten. Es sind mancherlei Fälle beschrieben, bei denen man Gräten, Holzstückchen, Getreidegrannen u. a. fand. Das Vorkommen von Zahnstein ist wohl nur eine Vermutung. Im Zentrum der inneren Schicht sieht man einen haarfeinen Kanal, den ich durch den ganzen Stein hindurch verfolgen konnte. In der älteren Literatur (Schuch, Immisch) wird diese Ansicht verschieden vertreten. Immisch behauptet, daß alle Steine in den Ausführungsgängen kanalisiert seien, während Schuch und Czygan es bezweifeln, wenn nicht völlig ablehnen. In der neueren Literatur konnte ich keine klar entscheidende Stellung zu diesem Punkte finden.

Bei dem einzigen mir zur Verfügung stehenden Präparat der Greifswalder Klinik fand ich einen Kanal, der sich den ganzen Stein hindurchzog. Nicht senkrecht oder parallel zur Achse verläuft der Kanal, sondern fast spiralig um den Stein herum. Auf den beiden Schnitten liegt der Kanal in der zentralen Zone. Man hat sich diesen Kanal durch die Einwirkung des andrängenden Speichels entstanden zu denken, dem der Stein den Ausweg zu verlegen drohte. Auch die Fälle, die mir von der Chirurgischen Klinik in Frankfurt a. M. freundlichst mitgeteilt wurden (Oberarzt Dr. Fischer), zeigen einen derartigen Kanal. Damit ist allerdings noch nicht bewiesen, daß alle Speichelsteine einen Kanal haben müssen. Ich möchte vielmehr annehmen, daß es Steine mit und ohne Durchgangsrinne gibt, und daß die Konsistenz der kanalisierten Steine weniger hart ist als die der nicht kanalisierten. Ob das Vorhandensein einer Durchgangsrinne auf das Krankheitsbild einen größeren Einfluß hat, wage ich nicht zu entscheiden.

Wie man aus der Durchschnittsgröße des Steines schließen kann, kommen sie meistens einzeln in den Gängen vor. Handelt es sich doch einmal um multiple Gangsteine, so tragen sie analog den multiplen Konkrementen anderer Organe Facetten. Ob es sich in Fällen multipler Steinbildung um eine von vornherein multiple Anlage handelt, konnte bis jetzt noch nicht einwandfrei festgestellt werden. Es wird sich wohl eher um Recidive handeln, dergestalt, daß kleine Teile von dem zuerst entstandenen Stein abgestoßen sind und sich aus diesen neue größere Steine entwickeln. Der größere Stein an sich entsteht wohl so, daß sich kleine Konkrementteilchen des Drüsensekretes weiter verdicken und aneinander legen. Danach wäre auch die Schichtung und vor allem die warzige Oberfläche zu erklären.

Bei der chemischen Untersuchung der Steine ergaben die zahlreichen in der Literatur angegebenen Analysen, daß die Steine in der Hauptsache aus phosphorsaurem und kohlensaurem Kalk bestehen, außerdem sind noch Spuren von Kalium, Chlor, Magnesia und Eisen nachgewiesen. Harnsäure, Cholestearin und Ptyalin konnten nur in ganz seltenen Fällen nachgewiesen werden. (Wright. Maas.)

Rhodankalium oder -natrium, beides wichtige Bestandteile des Speichels, konnten bis jetzt noch nicht mit Sicherheit nachgewiesen werden. Wie man aus den Analysen entnehmen kann, beträgt die organische Substanz der Steine etwa 20%. Es sind dies wohl in der Hauptsache Bakterien, Epithelien und Mucin. Ueber die Bakterien bei Speichelsteinen schreibt Kroiß folgendes: „Die Ergebnisse bakteriologischer Untersuchungen bei Mundspeicheldrüsenentzündungen sind so verschieden und wechselnd, daß sie zur Beurteilung der Stellung der einzelnen Fälle in der Pathologie nicht zu verwerten sind. Claisse und Dupré (Les infections salivaires, Arch. de med. exper. 1894, p. 250) wiesen, da alle Arten von Streptococcus, Staphylococcus, Pneumococcus, Bacillus pneumoniae und Mikrococcus tetragenes in verschiedener Häufigkeit nach.“ Galippe behauptet, daß ein gewisser Unterschied in der chemischen Zusammensetzung der Steine des Ductus Stenonianus und Whartonianus bestehe, ohne es genauer zu belegen. Aus der verschiedenen Zusammensetzung des Speichels der Parotis und der Submaxillaris ließe sich das wohl erklären, ist aber wegen Mangels an genügendem Material bisher

noch nicht möglich gewesen. Leider war es mir auch nicht möglich, eine eigene Analyse, besonders der organischen Bestandteile, zu bringen, da das mir zur Verfügung stehende Material zu gering war, um die schwierige quantitativ organische Analyse auszuführen. Es sei mir daher gestattet, einige Analysen anzuführen, aus denen man die genauere chemische Zusammensetzung eines Steines entnehmen kann. In der neueren Literatur ist keine Analyse mehr zu finden. Es stützen sich vielmehr alle neueren Arbeiten auf die im folgenden angeführten Untersuchungen. Blas (Analyse d'un calc. sal. de l'homme, Bordeau med. 1874, 3; p. 21).

a) In Aether lösliche Bestandteile	
flüssiges, farbloses Fett	1,45
b) In Wasser lösliche Bestandteile	
Kalium, Natrium, Chlor, Harnsäure	2,40
c) In Wasser und Salzsäure unlösliche Teile	
organische Substanz, Albuminoide, Spuren mineralischer	
Bestandteile	11,80
d) In Wasser unlösliche, in Salzsäure lösliche Bestandteile	
Phosphorsäurekalk	63,30
Kohlensaurer Kalk	13,30
Kohlensaure Magnesia	7,44
Eisen, organische Substanz und Verlust	1,11
	100,00

Mareau

Wasser	7,43
Fett	0,83
wasserlösliche Bestandteile	1,54
organische Bestandteile	11,90
Phosphorsaure Ammoniak-Magnesia . .	5,80
Kohlensaurer Kalk	5,70
Phosphorsaurer Kalk	65,40
nicht wägbarer Verlust	1,40
	100,00

Demorey

(Observation d'un calc. sol. trouvé dans le canal de Wharton. Gaz. des Hop. 1857, p. 11).

Phosphorsaurer Kalk	66,70
Kohlensaurer Kalk	11,30
Organische Substanz	20,00
Magnesia	
Eisenoxyd	
Chlornatrium	
Natriumsulfat	
Rhodannatrium	2,00
	100,00

Man kann aus den Analysen schließen, daß die meisten Speichelsteine zu 60—70% aus phosphorsaurem Kalk und zu 5—15% aus kohlensaurem Kalk bestehen. Nur Magnier führt einen Fall an, bei dem er die Karbonate vollständig vermißte. Sonderbar ist es auch, daß diese Analysen nur von Steinen aus dem Ductus Whartonianus sind. Eine Analyse eines Speichelsteines einer anderen Drüse oder

Ausführungsganges konnte ich in der Literatur nicht finden. Die chemische Synthese eines Speichelsteins ist bis jetzt noch keinem Institut gelungen.

Daß die Entwicklung der Steine in den Drüsen und deren Ausführungsgängen nicht ohne anatomische Veränderungen vor sich geht, ist wohl selbstverständlich. In der Regel ist der Gang an der Stelle, an der der Stein liegt, dilatiert und auch das hinter dem Stein liegende Gangende pflegt erweitert zu sein. Die Gangwandung ist schwielig verdickt und von Schwielen umgeben. Infolge der starken Schwielenbildung ist die Wand einer stärkeren Erweiterung nicht zugänglich, selbst wenn der Stein im Verlauf der Erkrankung das Lumen verlegt und eine Speichelstauung eintritt. Sieht man sich den Inhalt des Ganges, den sogen. Gangspeichel, an, so ist auch dieser verändert, er ist getrübt, flockig und zeigt bisweilen sogar eitrige Bestandteile. Der Stein macht die typischen Druckveränderungen bei dem zylindrischen Gangepithel. Die Zellen werden zunächst abgeplattet und stoßen sich mit der Zeit ganz ab, so daß nachher der Stein auf eine epithellose Stelle des Ganges zu liegen kommt. Den pathologischen Vorgängen entsprechend entwickelt sich von da aus um den Stein Granulationsgewebe. Man beobachtet aber auch reines, lockeres Bindegewebe um das Konkrement. Die Drüse ist wohl infolge der Sekretstauung gewöhnlich vergrößert, und mit der Umgebung zeigt sie entzündliche Verwachsungen. Die Drüse selbst ist sklerotisch und knirscht beim Durchschneiden mit dem Messer. Die einzelnen Drüsenläppchen sind undeutlich zu sehen und verwaschen. Stellenweise sind sie ganz verschwunden. Die interlobulären Bindegewebszüge sind wohl infolge der Entzündung stark verbreitert. Soweit das makroskopische Bild! Im Mikroskop sieht man als auffallendsten Befund die schon erwähnte Bindegewebsvermehrung, besonders in der Umgebung der Ausführungsgänge. Heineke teilt mit, daß die Acini durch Bindegewebe förmlich auseinandergedrängt seien. Gernez spricht von einer embryonalen Infiltration und anormalen Entwicklung des periazinösen Bindegewebes. Danach zeigen also die Speicheldrüsen das Bild einer chronischen Entzündung, die durch Parenchymschwund, Rundzelleninfiltration und Bindegewebswucherung charakterisiert ist. Man kann es kurz als eine totale Sklerose der Drüse und des Gangsystems bezeichnen, da sich sowohl bei Gang- als bei Drüsensteinen diese Veränderungen zeigen.

Ueber die Entstehung der Speichelsteine sind im Laufe der Zeit mehrere Theorien entstanden, von denen man jede anerkennen und keine strikte abweisen kann. Czygan und Buchwald vertreten den Standpunkt, daß es in der Hauptsache Fremdkörper seien, die die Ursache zur Steinbildung bilden. Czygan nimmt an, daß sich die Fremdkörper vielleicht später gar nicht in dem Stein mehr nachweisen ließen; ihm scheint der Vorgang bei der Steinbildung ähnlich dem bei der Entstehung eines Thrombus zu sein. Ganz ähnlich ist die Ansicht Mareaus, der die Verlangsamung des Speichelstromes innerhalb des Ausführungsganges als Ursache der Steinbildung annimmt. Diese Hemmung kommt nach Mareau durch entzündliche Strikturen zustande und hat die Bildung eines Niederschlages zur Folge. Dieser Niederschlag bildet dann die Grundlage, d. h. den Kern des späteren Konkrementes, indem infolge der fortdauernden Striktur Speichelstauung eintritt und sich weitere Elemente aus dem gestauten Speichel an dem primären Niederschlag anlagern. Mareau

sieht jedoch in der Verlangsamung des Speichelflusses nicht die einzige Ursache für die freie Konkrementbildung in den Speicheldrüsen, sondern er führt noch zwei weitere Momente an, die das Zustandekommen von Speichelsteinen begünstigen sollen, nämlich Fremdkörper und Zahnsteinstückchen, welche vom Munde her in die Ausführungsgänge durch Zufall hinein gelangen. Für die Annahme, daß in die Speichelgänge und -drüsen gelangte Fremdkörper zur Bildung von Speichelsteinen führen können, spricht ja schon der Umstand — so ist Wenzels Ansicht —, daß wir so oft Gelegenheit haben, den analogen Umstand in der Harnblase zu beobachten. Denn gerade von den Blasensteinen wissen wir ja, daß sie sich sehr oft um Fremdkörper bilden. Buchwald modifiziert seine Ansicht etwas nach der von Galippe aufgestellten Theorie. Buchwald fand in seinem Präparat Mikroorganismen und da er in den 50 ihm zur Verfügung stehenden Fällen nur zweimal Fremdkörper als Ursache fand, stellt er die Entstehung der Sialolithen der des Zahnsteins parallel und stützt sich mit seiner Ansicht auf Galippe, der sagt: „Die in den Konkretionen erhaltenen Parasiten existieren nicht accidentell darin, sondern sind Erzeuger des Niederschlages, welcher sie zusammensetzt". Buchwald erklärt die Tatsache, daß trotz des großen Bakterienreichtums des Mundes die Speichelsteinbildung so selten ist, wie folgt: „Der intakten Schleimhaut gegenüber sind die Bakterien machtlos. Anders aber ist es, wenn eine Stelle der Wandung, sei es in noch so unbedeutender Weise, pathologisch verändert ist und damit einen locus minoris resistentiae bildet. Hier finden dann die Mikroorganismen ein Plätzchen für ihre Weiterexistenz und bewirken nun, daß aus den phosphorsauren Erden und Bikarbonaten des Speichels die Kalksalze abgeschieden werden. Die pathologische Veränderung der Speichelwege kann bedingt sein durch mannigfache Ursachen: Erkältungen, eingetrocknete Schleimpfröpfe, Quecksilberkuren, ferner Trauma (Stoß gegen das Kinn). Daß Veränderungen, die die Schleimhaut der Speichelgänge erfährt, das Absetzen von Konkretionen aus dem Speichel begünstigen, geht nach Schuch daraus hervor, daß in vielen Fällen der vorhandene Speichelstein aufs innigste mit einem Teile der betreffenden Schleimhaut adhaeriert und hat man sich den Vorgang so vorzustellen, daß an der betreffenden Stelle dasjenige Moment vorhanden gewesen ist, welches das Ausfällen der bis dahin gelösten Salze bedingt hat (Aukes, Diss. über Speichelsteine, Göttingen 1877)."

Noch in neuester Zeit findet man einen ähnlichen Standpunkt. Der Italiener Nicola Papa steht auf dem Standpunkt, daß die Speichelsteine ähnlich wie die Gallensteine und Blasensteine entstehen. Es bildet sich erst ein Kern, um den herum sich immer mehr Salze anlagern, die in der Jugend hauptsächlich aus kohlensaurem, im Alter aus phosphorsaurem Kalk bestehen. Der Kern kann gebildet sein von einem Fremdkörper, von Bakterien, von einer schwer löslichen Eiweißkalk- oder Eiweißfettsäureverbindung. Jedoch müssen immer konstitutionelle Veränderungen der Schleimhaut des Ausführungsganges, des Parenchyms und chemisch-physikalische Veränderungen der Gewebsflüssigkeit vorhanden sein, um bei geringerem Anlaß (Entzündung, mechanisches Hindernis beim Abfließen) die Bildung von Sialolithen hervorzurufen. Doch die Zahl dieser Fälle steht in keinem Verhältnis zu der großen Zahl der Fälle, an dem die zweite große Theorie bewiesen wurde. Immisch war wohl der erste, der darauf hinwies, daß der Steinbildung stets eine

Entzündung der Speichelgänge vorangehen müsse. Die Entzündung macht nach seiner Ansicht die Wandung des Ganges rauh, erzeugt eine Verlangsamung des Speichelstromes und gäbe dadurch den Anreiz zur Ablagerung von Speichelsalzen. Auf welche Weise die Entzündung zur Sialolithiasis führt, ist nicht genau bekannt. Es lassen sich aber nach Heineke vier Möglichkeiten anführen, von denen keine die andere ausschließt:

1. Die Entzündung erzeugt Schwellung der Ductuswand und Speichelstauung, die die Ausbreitung und Entwicklung der Bakterien begünstigt.

2. Entzündung und Stauung führen zur Eindickung des Speichels und zu Veränderungen in seiner chemischen Zusammensetzung.

3. Die Entzündung liefert das organische Substrat, das für die Anlagerung der ausgefallenen Salze unerläßlich ist:

Bakterien, abgestoßene Epithelien, Leukozyten, Eiweißstoffe, Mucin.

4. Die Abscheidung der Salze ist unmittelbar eine Lebensäußerung der Bakterien.

Gegen die Annahme einer primären Drüsenerkrankung spricht einmal das Uebergewicht der Lithiasis in der Glandula submaxillaris, während doch die Entzündungsprozesse in der Parotis weit häufiger sind. Vor allem ist aber die Tatsache wohl ausschlaggebend, daß nach Entfernung des Steines die Heilung in ganz kurzer Zeit eintritt. Wäre der Stein nur etwas Accidentelles, würde die Entzündung weiter bestehen und es würden Recidive auftreten, die doch hier keineswegs in der Regel sind. Die nach der Entfernung der Gangsteine rasch abklingenden Erscheinungen lassen sich nur verstehen, wenn die ganze Erkrankung in das Gangsystem verlegt wird. Man muß das ganze System von der Mündung bis in die Drüse hinein in die Erkrankung einbeziehen. Den Weg zu dieser Annahme bahnten Klebs und Galippe. Klebs gelang es auf Grund von Behandlung mit Jodlösung ein Geflecht von Pilzfäden und Sporen nachzuweisen, in dem zahlreiche Kalkkörner abgelagert waren. Durch das Jod war eine Blaufärbung der Fäden eingetreten und dadurch waren sie besser zu differenzieren. Klebs erkannte sie als Leptothrix buccalis. Er sagt darüber in seiner Arbeit folgendes: „Wir dürfen annehmen, daß das Eindringen der kalkabscheidenden Algen (Leptothrix buccalis gehört in die Gruppe der Trichomyceten), der primäre Vorgang ist, die schichtenweise Ablagerung der Kalksalze aber, welche wir in den Speichelsteinen regelmäßig auftreten sehen, von der Bildung neuer Vegetationsperioden der Leptothrix abhängt".

Galippe geht denselben Weg. Er setzt die Tatsache, daß der Zahnstein durch Mikroorganismen entsteht, als bekannt voraus. Aus demselben Grunde wie die Mikroorganismen die Bildung des Zahnsteins bewirken, sollen die in den Ausführungsgängen normalerweise vorhandenen Bakterien sich weiter entwickeln und bestimmte chemische Wirkungen am Speichel hervorrufen. Die Salzabscheidung ist eine spezifische Lebenstätigkeit der Organismen, die anderen bakteriellen Umsetzungen, z. B. der Gärung und Fäulnis vergleichbar ist. Galippe sieht die gefundenen Fremdkörper, die bisweilen den Kern bilden, lediglich als Parasitenträger an. Nach dieser Theorie ist das Wachstum der Steine unbegrenzt, weil die sie erzeugenden Bakterien sich fortwährend vermehren. I. M. Georges und A. Baranger teilen einen Fall von Speichelsteinen bei einem 14jährigen Kinde mit. Sie stellen fest, daß die Sialolithiasis bei Kindern sehr

selten ist, und schließen daraus, daß der Stein die Ursache der Entzündung und Vereiterung der Drüse sein muß. Damit wird die Frage aufgerollt, ob die Steinbildung von der in der Drüse etablierten Entzündung abzuleiten sei oder umgekehrt. Dal Fabbro war 1904 der erste, der darauf hinwies. Auf Grund chemischer Untersuchungen von Steinen kam Dal Fabbro zu dem Schluß, daß in allen Fällen von Sialolithiasis auf den entzündlichen Prozeß in der Drüse das Hauptgewicht zu legen sei. „Wenn es zu einer exsudativen Sialoadenitis kommt, geht durch bestimmte Umstände die zum größten Teil von dem diathetischen Verhältnis des Individuums abhängt, der Prozeß der Rückbildung der Entzündung langsam vor sich. Das Exsudat wird nicht vollständig resorbiert, sondern nur in seinem flüssigen Anteile. Es bleibt so eine organische Substanz zurück, dicklich, reich an Fett und Albuminen, diese ist es, welche die Grundlage abgibt für den künftigen Stein."

Auch Kroiß fand, daß Trauma und Fremdkörper nur eine sekundäre Rolle bei der Steinbildung spielen. Kroiß vertritt mit großer Entschiedenheit die Ansicht, daß der Sitz der Steinbildung stets in die Drüse zu verlegen und daß eine primäre Drüsenentzündung als unbedingte Voraussetzung für die Steinbildung anzusehen sei. Er beweist es an verschiedenen klinischen Fällen. So stellt er das zeitliche Verhältnis zwischen Entzündung und Steinbildung in der Anamnese einander gegenüber. Es bestehen meist schon jahrelang entzündliche Schwellungen und Abzeßbildungen, in einem seiner Fälle bereits seit 15 Jahren, bevor die ersten Symptome der Steinbildung auftreten. (Entleerung kleiner Konkremente, Fühlbarkeit im Munde.) In dem einen der mir von der Gießener Klinik freundlichst mitgeteilten Fälle geht die Anamnese 4 Jahre zurück. In dem mir von Herrn Professor Pfeiffer-Frankfurt a. M. freundlichst überlassenen Falle geht die Anamnese zwar nur 7 Monate zurück, zeigt aber Momente, die sich sehr gut in der Kroißschen Theorie unterbringen lassen und nur nach ihr zu verstehen und zu erklären sind. Mit Erlaubnis von Herrn Prof. Pfeiffer und Herrn Prof. Holfelder, beide Frankfurt a. M., sei es mir gestattet, folgenden Bericht anzugeben:

21. 2. 1924 wurde die 66jährige Patientin der Universitätsklinik für Hals, Nasen, Ohrenkrankheiten mit folgenden Angaben überwiesen:

Der Hausarzt fand Anfang Januar 1924 peritonsillären Abszeß im Abklingen mit beginnender Senkung. Der behandelnde Arzt fand damals starke Rötung und Infiltration des weichen Gaumens (rechte Hälfte) und Schwellung der sichtbaren Rachenwand bis zur Epiglottis hinunter. Auf der rechten Halsseite leichte Drüsenschwellung, geringe Vorwölbung der rechten plica sublingualis.

Inzision am weichen Gaumen ergab keinen Eiter. Die Rötung und Schwellung ging schnell zurück. Dagegen bestand die Schwellung der Glandula submaxillaris in wechselnder Stärke fort, zeitweilig war die ganze rechte Halsseite beteiligt. Die Schwellung an der Rachenwand mit Verdrängung der Epiglottis und Schwellung der rechten aryepiglottischen Falte blieb seit Januar in wechselnder Stärke bestehen. Eine Sondierung des Ductus Whartonianus rechts, aus dem sich dauernd Eiter entleerte, ergab bei der Sondierung k e i n Konkrement.

Pat. bekam Jodkali, Eisumschläge, zeitweilig auch Wärmebehandlung. Eine Röntgenbehandlung war vorgesehen.

21. 2. 24 wurde Pat. zur Begutachtung ins städtische Krankenhaus Frankfurt a. M. geschickt. Herr Geheimrat Spieß stellte einen überfaustgroßen Tumor in der Regio Submaxillaris rechts fest, bis über die Medianlinie hinausreichend. Die rechtsseitige Pharynxwand war aufgetrieben wie oben beschrieben, auch das Oedem der rechten Epiglottishälfte war noch vorhanden. Eine Punktion des Tumors ergab keinen Eiter. Eine interferometrische Untersuchung durch Prof. Küster in Oberursel sprach für „Sarkom" (!). Daraufhin wurde der Rat zur H-Therapie gegeben.

Am 20. 3. 24 war die Geschwulst zurückgegangen, es entleerte sich ein großer, jauchiger Abszeß in der rechten Halsseite. Die Vorwölbung der Pharynxwand bestand unverändert fort.

Das Allgemeinbefinden der Pat. war gut. Prof. Holfelder übernahm die weitere Röntgentiefentherapie, bis er Ende Oktober 1924 einen bohnengroßen Speichelstein fand.

Einen ganz ähnlichen Fall berichtet um dieselbe Zeit Heinemann: „Mitte Juni 1924 bekam ich eine etwa 30jährige Frau in Behandlung, die über einen Tumor des rechten Mundbodens klagte, der sehr schmerzhaft war, sowohl beim Essen und Sprechen als auch beim Betasten. Sie gibt an, seit 18 Jahren (!) an der Stelle des jetzigen Tumors einen Knoten gehabt zu haben, der sich nach und nach vergrößerte und zuweilen auch schmerzhaft wurde. Im Jahre 1906 wurde der damalige Knoten in Düsseldorf zum ersten Male inzidiert, ohne daß er verschwand. 1918 war sie wegen des Knotens wieder in Behandlung. Es wurde abermals eine Inzision gemacht, ohne daß eine dauernde Heilung erzielt wurde. Der Knoten, der zeitweilig sich vergrößerte und schmerzhaft war, wurde seitdem noch oft behandelt mit Spülungen, Massage, sogar mit Höhensonne. Leider wurde Pat. in ihrer Hoffnung auf Heilung getäuscht. Anfang Juni 1924 vergrößerte sich der Knoten plötzlich und wurde sehr schmerzhaft. Da die Pat. nun Furcht vor einem Carcinom hatte, begab sie sich Mitte Juni in meine Behandlung, um sich den Knoten, den man jetzt als Tumor ansprechen konnte, entfernen zu lassen.

Befund: „Ductus Whartonianus dexter samt seiner Umgebung dick geschwollen und dunkelrot gefärbt. Stellt einen Tumor dar von reichlich Pflaumengröße, der prall gefüllt und gegen die Unterlage verschiebbar ist. Glandula submaxillaris dextra geschwollen und druckempfindlich. Beim Sondieren des Ductus Whartonianus, der aus seiner Mündung einen dünnflüssigen, weißlichen Eiter entleerte, traf die Sonde etwa 3 cm von der Mündung auf einen harten Gegenstand, weshalb die Diagnose Speichelstein in Ductus Whartonianus gestellt wurde. Die Diagnose wurde erhärtet durch eine Röntgenaufnahme, die sogar zwei Steine feststellte. Beide operativ in Lokalanaesthesie entfernt."

Aus diesen beiden Fällen kann man deutlich sehen, daß das primäre die Entzündung ist und die Steinbildung durch diese Entzündung verursacht ist und die Steinbildung durch diese Entzündung verursacht wird. Die Erscheinungen der Entzündung bleiben in beiden Fällen trotz sogar mehrmaliger Inzision weiter bestehen. Die Ansicht von Kroiß erscheint aber trotz der angeführten Fälle, die gut in seine Theorie passen, doch zu apodiktisch. Sieht man sich die Statistik über das Vorkommen der Sialolithiasis in den einzelnen Drüsen an, so sieht man, daß gerade die Glandula submaxillaris besonders von ihr befallen wird. Dazu steht im Gegensatz die häufige Erkrankung der Parotis (Parotitis epidemica,

septica usw.), die nie zu einer Steinbildung führt. Nur ganz selten — 4,4% zu 19,5% in der Submaxillaris — kommt ein Parotisstein vor. Außerdem erscheint es sonderbar, daß die Erkrankung der Drüse sofort nach Entfernung des Steines abklingt. Wäre der Stein nur ein accidentelles Symptom, so würde die Entzündung trotzdem weiterbestehen. Die rasch abklingenden Erscheinungen nach Entfernung des Steines lassen sich nur so erklären, daß man die ganze Erkrankung in den Gang verlegt und die Drüsenveränderung als sekundäre betrachtet. Analogon dazu bildet die Steinbildung in den Harnwegen. Die zur Steinbildung führende Entzündung wird wohl das ganze System von der Mündung bis in die Drüse hinein in die Erkrankung einbeziehen. Dort wird sich das Konkrement zuerst bilden, wo die zur Bildung eines Steinkernes nötigen Bedingungen zuerst gegeben sind, d. h. das Ausfällen der Kalksalze aus dem Speichel. Das kann einmal im Ausführungsgang, einmal in der Drüse der Fall sein. Letzteres schließt eine Wanderung des Steines aus der Drüse in den Gang nicht aus.

Fragt man sich nun, wie es zur Entzündung der Drüsen an sich überhaupt kommt, so kann man dafür verschiedene Gründe angeben.

1. Die schon erwähnten selten vorkommenden Fremdkörper als Parasitenträger.

2. Die Bakterien der Mundflora, die nach Schuch aber nur bei einem locus minoris resistentiae in Frage kommen können, da ja sonst bei der intakten Schleimhaut fast jeder Mensch einmal in seinem Leben eine Sialolithiasis durchmachen müsse. Es läßt sich diese Ansicht nur so rechtfertigen, daß man hier eine Störung des Gleichgewichtes zwischen Körper und normalerweise vorhandenen Mikroorganismen annimmt. Das ist nach zwei Seiten hin möglich. Einmal kann die Virulenz der Bakterien steigen, andererseits kann die Widerstandsfähigkeit des Individuums abnehmen. Dafür kommt mancherlei in Betracht auf seiten der Entzündungen der Schleimhaut: Anginen, Traumen, Rauchen (also chemische Reize).

3. Prof. Gundermann, Gießen, schreibt die gerade in Oberhessen ziemlich häufig vorkommende Sialolithiasis der schlechten Mundpflege zu. Roedelius gibt diesen Grund auch zu, doch kann er sechs Fälle anführen, die in dieser Hinsicht durchaus nicht verwendbar sind, da sie sich durch gut gepflegte Mundhöhlen auszeichnen.

4. Spezifische Erkrankungen Lues und Tuberkulose. Boß untersuchte eine Reihe von Fällen darauf, fand aber nie einen Anhalt für Lues oder Tuberkulose. Auch ist in der Literatur sonst kein Fall beschrieben.

Anders liegen die Verhältnisse bei der Aktinomykose. Seit der von Soederlund aufgestellten Theorie im Jahre 1908 hat sich ein wahrer Kampf um diese Frage entsponnen, ob die Aktinomykose zur Speichelsteinkrankheit führen kann oder nicht. Soederlund beweist an 20 Fällen, daß die Sialolithiasis auf einer primären ductogenen Strahlenpilzinfektion beruht, einer Form der primären ductogenen Speicheldrüsenaktinomykose. Soederlund nimmt an, daß der Pilz mit Aktinomyces hominis identisch ist. Shiota untersuchte 55 Fälle in Japan, von denen 16 aus dem Bauernstand waren, die übrigen verteilten sich auf alle Kreise. Also keine besondere Disposition einer Beschäftigungskaste, was ja bei den Bauern allein durchaus der Fall sein könnte. Shiota fand, daß dabei mehr Män-

ner als Frauen erkrankt waren, 41:15. 56,4% der Fälle fielen in das 3. und 4. Lebensjahr.

Der landläufigste Gedanke bei der Entstehung ist der, daß Pflanzenteile die Krankheitserreger vermitteln. „Es ist sehr wahrscheinlich, daß die Pilze das eine Mal wohl mit Grannen, Stroh oder sonstigen pflanzlichen Teilen in den Körper eingeführt werden, das andere Mal aber in der Mundhöhle, im Verdauungstraktus, vielleicht auch in den Luftwegen ohne Schaden verweilen und dann durch eine Gewebsläsion oder vielleicht auch gelegentlich durch die unversehrte Schleimhaut in den Körper gelangen und unter günstigen Umständen hier Krankheitsprozesse erzeugen. Diese Annahme wird aber erst nach gelungener Reinkultur saprophytisch gefundener Pilze durch das Tierexperiment sichergestellt.“ Shiota hat bei seinen Untersuchungen gefunden, daß bei 31,4% das Gebiß völlig intakt war. Also weist er nach, daß die Zahnkaries bei Gesichts- und Halsaktinomykosen nicht häufiger als bei sonst gesunden Patienten ist. Doch gibt er zu, daß die kariösen Zähne vielleicht nicht ganz ohne Bedeutung für die aktinomykose Infektion sind, und zwar dienen sie einerseits als Brutstätte, eventuell für die Pilze, andererseits wird durch die entzündliche Auflockerung der Gingiva das Eindringen der Erreger erleichtert. Von verschiedenen Autoren wurden in den Tonsillen Aktinomyces gefunden, ohne daß eine primäre Aktinomykose des Organs bekannt war. Das läßt vermuten, daß der Pilz im adenoiden Gewebe wie in den Tonsillen und Lymphknoten keinen günstigen Boden für sein Gedeihen findet und in seiner Virulenz dort abgeschwächt wird. Diese Annahme hat ihre Parallele in dem Beispiel der Trichine, die auch am besten im Muskelgewebe gedeiht. Der häufigste Sitz der Gesichtsaktinomykose ist die Parotideomassetergegend, oft verbunden mit Kieferklemme, die sich nach einigen Tagen wieder löst. Es handelt sich also hier um ein sekundäres Uebergreifen der Gesichtsaktinomykose auf die Drüse. Ebenso sind die Vorgänge bei der Halsaktinomykose. Eine primäre Erkrankung der Aktinomykose der Speicheldrüse tritt ganz in den Hintergrund und ist von vielen Autoren überhaupt unberücksichtigt geblieben. Eine isolierte Speicheldrüsenaktinomykose habe ich in der Literatur nicht finden können.

Prof. Müller hat darauf hingewiesen, daß eine primäre Erkrankung der Drüse zwar möglich, aber noch nicht einwandfrei beobachtet sei. Die beschriebenen Fälle von Aktinomykose nehmen ihren Ausgang vielleicht von der Drüse, indessen war der Prozeß z. Zt. der klinischen Beobachtung nicht mehr auf die Drüse beschränkt, so daß man nur den Ausgangspunkt vermuten konnte. Hosemann berichtet über einen Fall von Speichelstein, in dem

1. der im Ductus Whartonianus gefundene Stein eine Getreidegranne enthielt,
2. in der Drüse zentral ein kleiner aktinomykotischer Abszeß lag,
3. Ductus Warthonianus und die ganze Umgebung der Drüse, der Mundboden und die Wange völlig intakt waren.

Hosemann schließt daraus, daß hier in der Tat eine primäre und isolierte Aktinomkose der Glandula submaxillaris vorliegt.

So glaubwürdig diese Tatsache auch erscheint, so glaube ich doch, daß auch hier der Primärherd im Munde gelegen hat, oder daß man nach der von Zilz gegebenen Erklärung für die Invasion des Strahlenpilzes den Sitz des isolierten Herdes in der Drüse deuten

kann. Zilz sagt, daß bis 1914 das Eindringen des Strahlenpilzes in die Drüsen durch kariöse Zähne nur mangelhaft glaubwürdig gemacht sei. Er nimmt an, den restlosen Nachweis geführt zu haben, daß kariöse Zähne endgültig als Eingangspforten des Aktinomyces angesehen werden müssen. Er konnte die frühere Annahme des Infektionsweges durch kariöse Zähne nicht nur nachweisen, sondern fand den Aktinomyces auch jenseits des Apex in Wurzelgranulomen und nach deren Durchbruch in Gesellschaft mit Eiterungen. Zu letzteren gehört der Strahlenpilz selbst nicht. Außer auf den bekannten Wegen durch Pflanzenteile dringt der Aktinomyces auch als Saprophyt der gesunden Mundhöhle in den defekten Zahn ein, was Zilz — wie schon vorher Bergey — feststellen konnte. Der Weg durch die geschwürig gelockerte Mundschleimhaut bleibt selbstredend auch offen. Wichtig, daß der Nachweis gelungen ist, daß der Aktinomyces sogar in das gesunde Dentin eindringen kann, dieses sprengend und zerklüftend. Ferner bestätigt Zilz die Annahme Whrights, daß der Strahlenpilz seinen gewöhnlichen Aufenthalt nicht immer in der Außenwelt hat, sondern in der Mundhöhle in Bruchstücken vorkommt, die sich nach langer Latenz bei herabgesetzter Widerstandsfähigkeit der Mundschleimhaut entfalten können, wodurch das Vorkommen von Aktinomyceskrypten in den Tonsillen und Speicheldrüsen oder das sonstige orale Vorkommen erklärt wird. Diese Art der Invasion ist jedenfalls die seltene, da das Eindringen eines mit Aktinomyces beladenen Fremdkörpers viel zu häufig beobachtet wird. Gelangen die Pilze durch pulpalose offene Wurzelkanäle, so ist die Infektion des Kiefers ohne weiteres erklärlich. Außerdem kann die Infektion auch bei Zahnwechsel erfolgen, wie es jedenfalls einmal beim Menschen und sonst in der Tierwelt beobachtet wurde. Es ist also aus dem allen ersichtlich, daß eine bedeutungsvolle Beziehung zwischen Zahnsystem und Entwicklung der Aktinomykose besteht, da gerade die Mundhöhle die weitaus häufigste Eingangspforte und Ansiedlungsgegend für den Strahlenpilz darstellt. Auffallenderweise stellte Jaehn fest, daß die Monate Mai und Juni die größte Ziffer der Erkrankung aufweisen, nicht, wie man vielleicht denken könnte, die Zeit der Ernte. Jaehn meint, daß es weniger die getrockneten als gerade die frischen Getreidegrannen sind, die in Betracht kommen. Für den gelegentlichen Sitz in den Ausführungsgängen der Speicheldrüsen spricht sehr beredt der interessante Fall von Majocchi, welcher echte Aktinomycespilze in einem Speichelstein nach dessen Entkalkung nachweisen konnte. Sicher ist dies ein Beweis für das lange latente Verhalten des Pilzes.

So wird es nach allem auch verständlich, wenn der Beginn der aktynomykotischen Erkrankung auf spätere Monate als die Zeit des Getreidekauens fällt.

Die Aktinomykose ist die einzige spezifische Erkrankung, die zur Sialolithiasis in einzelnen Fällen führen kann. Nicht immer führt die Aktinomykose der Speicheldrüsen zur Steinbildung. Es hängt wohl von der Konstitution des einzelnen Individuums ab. Bei der vorzugsweise ländlichen Bevölkerung Mecklenburgs bekommt man verhältnismäßig viele aktinomykotische Sialolithiasis zu sehen. Im Gegensatz dazu war es mir an der hiesigen Klinik trotz häufiger Strahlenpilzerkrankungen nicht möglich, einen Fall mit Steinbildung zu beobachten. Ich untersuchte das mir zur Verfügung stehende

Präparat, ohne jedoch auch nur eine Andeutung einer Druse zu finden. Umgekehrt zeigen manche Gegenden Deutschlands mit ebenfalls ländlicher Bevölkerung manche Fälle von Sialolithiasis, ohne daß man einen Fall einer aktinomykotischen darunter sieht. Bostroem-Gießen lehnte überhaupt einen Zusammenhang der Aktinomykose mit der Sialolithiasis ab. Ich glaube aber doch, daß der Strahlenpilz eine aetiologische Rolle bei der Entstehung der so häufig im Verlauf der Speicheldrüsenaktinomykosen beobachteten Konkremente spielen kann.

Bei der Entstehung der Speichelsteine können zusammengefaßt folgende Momente in Betracht kommen:

1. Fremdkörper, die eine Entzündung im Gangsystem auslösen,
2. rein bakterielle Infektionen des Gangsystems und der Drüse,
3. Aktinomykose als spezifische chronische Entzündung.

Stets wird aber die Entzündung des ganzen Drüsenapparates mit seinen Ausführungsgängen das Primäre sein und die Steinbildung das Accidentelle.

Die Prädisposition der Submaxillaris für die Steinbildung ist besonders auffallend, wenn man die seltene Lokalisation von Entzündungen in der Submaxillaris und die Vorliebe dieser Erkrankungen für die Parotis in Betracht zieht. Man kann es vielleicht damit erklären, daß der Ductus Whartonianus mehr Verletzungen, dem Eindringen von Fremdkörpern und damit auch von Bakterien ausgesetzt ist als der Ductus Stenonianus. Aber man kommt doch damit nicht weiter, da ja die Bakterien nicht soviel Entzündungen dort hervorrufen, wie man danach annehmen könnte. Es läßt sich nur so erklären, daß man die verschiedene Zusammensetzung des Parotis- und Submaxillarisspeichels berücksichtigt. Ein wesentlicher Unterschied zwischen Parotis- und Submaxillarissekret liegt in dem Mucingehalt des letzteren, der dem Parotisspeichel vollkommen fehlt. Es läßt sich wohl denken, daß der Schleimgehalt die Anlagerung der Salze an Bakterienhaufen, Epithelien u. dgl. begünstigt.

Fragt man sich, wie lange Zeit es dauert, bis sich ein mittelgroßer Speichelstein gebildet hat, so kann man wohl verschiedene Zeiten annehmen, da ja die Beschwerden meist jahrelang dauern. Dürk zeigte in der Naturwissenschaftlich-medizinischen Gesellschaft zu Jena am 2. 6. 1910 einen interessanten Speichelstein, bei dem man die Zeit der Bildung berechnen kann.

Bei einem Mann von 60 Jahren war 10½ Wochen vor seinem Tode eine Gastrostomie vorgenommen worden. Er wurde bis zum Tode durch eine Magenfistel ernährt. Bei der Obduktion fand man im unteren durch Geschwulstwucherungen fast verschlossenen Ende des Oesophagus zwei Speichelsteine von zusammen 4,6 g Schwere. Ihre Länge betrug 12 mm, ihre Dicke 10 bis 12,5 mm. Auf dem Durchschnitt sah man einen sehr kompakten schönen weißen Kern und eine 2 mm breite strahlige, bräunlich gefärbte Schale. Offenbar war bei der Fütterung durch die Magenfistel oder auch sonst gelegentlich viel Speichel in den Oesophagus hineingeflossen, wo er an dessen fest verschlossenen Ende stagnierte. Das Wasser wurde dann resorbiert, während die festen Bestandteile eingedickt und schließlich zu Steinen geformt wurden. Da von der Operation bis zum Tode 73 Tage nur verflossen waren, so müssen sich die Steine in dieser kurzen Zeit gebildet haben. Denn wenn sie vorher schon bestanden hätten, wäre die Ernährung nicht möglich gewesen.

Bevor ich auf das klinische Verhalten der Sialolithiasis eingehe, sei es mir gestattet, einige Krankengeschichten anzuführen. In der Literatur fand ich folgende:

Fall 1.

Nöhren. Am 15. 3. 1923 wurden bei einer 20jährigen Patientin durch Inzision der Schleimhaut aus dem linken Ductus Stenonianus 14 Speichelsteine entfernt, die sämtlich fest in fibrösem, ihnen adhaerierendem Gewebe eingebettet waren. Nur 3, die näher nach der Schleimhaut lagen, konnten nicht von der Mundhöhle aus gefühlt werden. Die Parotis war nicht vergrößert, die nahe dem vorderen Rande des Musculus masseter befindliche, mäßige, einem Alveolarabszeß ähnliche Wangenschwellung hatte bereits acht Jahre in wechselnder Größe bestanden und in den letzten vier Monaten an Umfang zugenommen. Eigentümlicherweise sollen weder Schmerzen noch irgend welche Behinderung des Speichelflusses bestanden haben (?). Die wechselnde Größe der Geschwulst läßt doch mit Sicherheit auf zeitweise Speichelverhaltung schließen.

Fall 2.

Gernez. Patient, 40 Jahre alt, klagt seit 7—8 Jahren über heftige Schmerzen in der rechten Submaxillargegend, die jedoch immer nur eine Viertelstunde anhielten und dann wieder verschwunden waren. Im Mai 1911 fühlte Patient plötzlich während des Frühstückes einen starken Schmerz in der Gegend des rechten Kieferwinkels. Man konnte damals auch eine deutliche Schwellung wahrnehmen, die jedoch ebenso wie die Schmerzen nach Verlauf einer Viertelstunde wieder verging. Seit dieser Zeit wiederholten sich die Anfälle bei jeder Mahlzeit und nahmen an Dauer zu. Die Schmerzen strahlten nach dem Ohr und in den Hals aus und verursachten dort Störungen beim Schlucken. Eine Infektion und Eiterung hat nie bestanden. Die Untersuchung der Zähne ergibt ein völlig intaktes Gebiß, so daß nach dieser Richtung kein Anhaltspunkt gegeben ist. Nach dem ganzen Charakter der Schmerzen wird die Diagnose auf Speichelsteine gestellt.

Bei bimanueller Palpation ist am Mundboden nichts fühlbar. Bei der Katheterisierung des Ductus Whartonianus löst man mit der Sonde in der Tiefe von 4,5 cm ein Geräusch aus, das über die Natur der Erkrankung keinen Zweifel läßt. Extirpation von außen. Stein erbsengroß in der Drüse an der Gabelung des Kanals, in dessen feinen Verzweigungen sich noch kleine Erhärtungen in Größe von Sandkörnern finden.

Histologische Untersuchung. Reichlich embryonäre Infiltration und anormale Entwicklung des periacinösen Bindegewebes.

Fall 3.

Papa. Bei einem 56 Jahre alten Mann bestand Unterkieferklemme, starke Schwellung der rechten Unterkieferseite, die Drüsen waren geschwollen, in der Tiefe war Fluktuation fühlbar. Hohes Fieber, da endoral nicht untersucht werden konnte, wurde am Unterkieferrand durch Inzision Zugang verschafft. Das Gewebe gespalten und mit Hohlsonde eine ganze Menge rahmiger stinkender Eiter entleert. Verband mit Jodoformgaze und einem Drain. Nach einigen

Tagen konnte der Mund etwas geöffnet werden; man vermutete, daß ein gefüllter Molar oder eine Alveolarpyorrhoe die Ursache der Fluktuation sei. Erst nach mehrtägigen Spülungen mit H_2O_2 wurde ein rauher Körper sondiert im Mundboden, der von Papa für einen Sequester gehalten wurde. Fortsetzung der Spülungen. Eines Tages kommt Patient mit einem Stein, der während des Kauens sich gelöst hatte. Ein erbsengroßes Stück hatte Patient bereits weggeworfen. Das mitgebrachte Stück ist etwa über 1 gr schwer, von ovaler Form mit rauher Oberfläche und so groß wie eine Nuß.

Fall 4.

24jähriger Ziegeleiarbeiter (Gießen).

Diagnose: Parotisgeschwulst (Stein).

Anamnese: Als Kind an Diphtherie erkrankt, sonst angeblich immer gesund gewesen. Seit ungefähr 4 Jahren bemerkt Patient, daß an der rechten Halsseite der Gegend der Glandula submaxillaris ein pflaumen- bis kleinapfelgroßer, harter Knoten auftritt, der in dieser Größe etwa acht Tage lang besteht und dann von selbst bis auf Kirschgröße wieder verschwindet. Hat ihm weiter keine Beschwerden gemacht; seit ungefähr drei Wochen ist der Knoten wieder größer geworden, Patient hat jetzt erhebliche Beschwerden beim Schlucken, kommt deshalb zur Operation.

Befund: Mittelgroßer Patient, in mäßigem Ernährungszustand.
Herz und Lunge: o. B.

An der rechten Halsseite in der Gegend der Submaxillardrüse ein kleinapfelgroßer derber, etwas höckriger, nicht schmerzhafter Tumor, der sich an der Basis nicht gut bewegen läßt. Haut entzündlich gerötet, Temperatur normal. In Allgemeinnarkose Parotisextraktion.

Untersuchungsbefund des Pathologischen Instituts. Bei der makroskopischen Untersuchung enthält die Parotis einen Parotisstein, der sich aus seinem Bett leicht und völlig löst. Von Geschwulstgewebe ist jetzt nichts nachzuweisen, dagegen finden sich in der Nachbarschaft des Steines schwielige Gewebsbildungen; auch in der übrigen Parotis finden sich entzündliche Infiltrate mit reichlich Plasmazellen.

Entlassung: 7 Tage post operationem als geheilt.

Fall 5.

41 Jahre alter Maurer (Gießen).

Anamnese: Patient klagt seit einiger Zeit über eine Schwellung in der linken Submaxillargegend, die ihm öfters Schmerzen und Schluckbeschwerden verursacht. Zeitweise habe sich Eiter aus der geschwollenen Drüse nach innen in den Mund entleert. Einweisung in die Klinik wegen vereiterter Speicheldrüse.

Befund: Kräftiger Patient in gutem Ernährungszustand.
Herz und Lunge: o. B.

Von außen in der linken Submaxillargegend ist eine etwa kirschgroße Schwellung zu fühlen; vom Munde aus fühlt man eine steinartige Verhärtung unter der linken Glandula submaxillaris.

Therapie: In Lokalanästhesie Schnitt über der Glandula submaxillaris sinistra entlang der Sonde und Entfernung eines etwa bohnengroßen Speichelsteins. Spülen mit H_2O_2. Nach drei Tagen

ist die Schwellung zurückgegangen. Glatter Heilverlauf. Geheilt entlassen.

Fall 6.

(Greifswald.) 43 Jahre alter Patient, der immer gesund gewesen; seit vier Jahren bemerkt der Kranke, daß jedesmal, wenn er sich mit Appetit zu Tisch setzt, und irgend etwas, was er besonders gern ißt, sieht, plötzlich Schmerzen in der linken Unterkiefergegend entstanden und unter diesen teils ziehenden, teils krampfartigen Schmerzen trat dann eine Anschwellung bis zu Walnußgröße im Kieferwinkel auf. Der Appetit zu essen, verging ihm dann vor Schmerzen, und es währte vielleicht eine halbe Stunde, dann war unter ziemlicher Speichelsekretion der Tumor von Minute zu Minute geringer bis zum normalen geworden. Dieser Zustand hat sich vier Jahre über fast unverändert gehalten, bis vor einigen Tagen angeblich nach einer Autofahrt, bei welcher er auf der linken Gesichtsseite ziemlich Zug bekommen hat, die linke Unterkiefergegend schmerz- und druckempfindlich wurde, die Anschwellung und die Schmerzen auch außerhalb der Mahlzeit bestehen blieben. Gleichzeitig bestand erhöhte Temperatur. Die Schmerzen wurden heute morgen so stark, daß er seine bisherige Behandlung (feuchte Umschläge) aufgab und in die Klinik zur Operation kam.

Befund: Sehr kräftiger, gesund aussehender Mann.
Herz und Lunge: o. B.

Am linken Unterkieferwinkel besteht nach dem Hals zu eine bedeutende sehr druckempfindliche, feste Anschwellung, welche den Mundboden links vom Zungenansatz ebenfalls vorwölbt; auch hier besteht starke Druckempfindlichkeit.

Röntgenbild (Bild 6): Auf dem R.B. (schräg durch den Mundboden hindurch) sieht man in der Gegend, wo der Speicheldrüsenausgang sein müßte, einen erbsengroßen, wahrscheinlich von einem Speichelstein herrührenden Schatten.

Operation: Nach Aufsperren des Mundes Längsschnitt an der linken Seite der Zungenwurzel. Es entleert sich grau-grünlicher Eiter und mit einer Kornzange wird ein bohnengroßer Speichelstein entleert.

Nach Mundspülen mit H_2O_2 ist die Eiterung fast völlig versiegt. Entlassung.

Temperatur im Krankenhaus vom Tage der Aufnahme an immer unter 37°.

Fall 7.

63 Jahre alte Frau. Am 2. 7. 26 bekam Patientin Schmerzen beim Schlucken. Sie suchte den Arzt auf, der ihr etwas zum Gurgeln verordnete. Da der Zustand sich aber nicht besserte, so schickt er die Patientin in die Klinik.

In den Jahren 1912, 1916, 1920 hat Patientin an „Blutbrechen" gelitten, will mehrere Male „Rose" gehabt haben, vor Pfingsten dieses Jahres litt Patientin an einem eitrigen Ausfluß aus der Nase, darauf wurde sie in der Ohrenklinik in Rostock operiert. Im Oktober 1925 wurde Patientin in der hiesigen Klinik an einem Gewächs operiert, welches sie angeblich im Bauch hatte.

Befund (11. 7. 26): Mittelgroße Patientin, in gutem Kräfte- und Ernährungszustand. Haut und sichtbare Schleimhäute sind gut

durchblutet. Keine Oedeme, Exantheme oder allgemeine Drüsen schwellungen.

Kopf: weder druck- noch klopfschmerzhaft.
Mundhöhle, Zunge: o. B.
Zähne fehlen alle.
Herz und Lunge: o. B.
Abdomen: sehr fettreich, es ist kaum möglich, durchzutasten.
Nervensystem: o. B.
Extremitäten: o. B.

Auf der rechten Seite des Abdomens findet sich eine ca. 15 cm lange Narbe p. p. geheilt.

Es wurde der Patientin in der hiesigen Klinik ein sehr großes Lipom exzidiert.

Temperaturen 38,0°.
Leucocyten 8200. Urin frei.

Lokalbefund: Der Mundboden und die Submaxillarisgegend der rechten Seite sind geschwollen und sehr druckschmerzhaft. Von der Mundhöhle aus ist die geschwollene Submaxillarisdrüse als Tumor leicht zu fühlen. Die Atmung ist frei, das Schlucken ist sehr behindert und schmerzhaft. Die Zunge ist durch eine darunterliegende hauptsächlich nach rechts hin entwickelte Infiltration hochgehoben. Zungenbewegungen sind schmerzhaft. An der rechten Halsseite ist unter dem Unterkiefer eine fast walnußgroße, ziemlich derbe, schmerzhafte Drüsenschwellung zu fühlen.

Röntgenbild: Bild 1 zeigt einen zahnlosen Unterkiefer mit Atrophie des Knochens. Apfelsinenkerngroßer Schatten projiziert auf einen der beiden horizontalen Unterkieferäste.

12. 7. 26. Es hat sich heute ein Abszeß in die Mundhöhle entleert. Patientin spuckt reichlich Eiter aus. Dabei geht auch ein Konkrement von der Größe und Form eines Zitronenkernes ab (siehe Photographien der Querschnitte und Skizze 4a).

13. 7. 26. Patientin ist fieber- und beschwerdefrei.

16. 7. 26. Die Drüsenschwellung am Hals hat sich um die Hälfte verkleinert. Die Mundbodenschwellung ist ganz zurückgegangen. Entlassung.

Fall 8.

(Greifswald.) 26 Jahre alter Patient, vor 18 Jahren Typhus, sonst immer gesund.

Seit einer Woche bemerkte Patient eine Anschwellung an seiner linken Backe, die immer größer wurde und sich über den Rand des Unterkiefers fortsetzte. Patient hat beim Essen starke Schmerzen, und die Geschwulst wird dabei größer. Nach dem Essen sollen die Schmerzen nachlassen und die Geschwulst auch etwas kleiner werden. Der Arzt verordnete Gurgeln und heiße Umschläge. Da der Zustand sich nicht besserte, schickt er Patient zur Klinik.

Befund (27. 7. 26): Mittelgroßer Patient in gutem, kräftigem Ernährungszustand. Haut und sichtbare Schleimhäute gut durchblutet. Keine Oedeme, Exantheme.

Kopf: o. B.
Innere Organe: o. B.
Nerven: o. B.

Lokalbefund: Die ganze linke Backe ist geschwollen und druckschmerzhaft. Unterhalb des linken Unterkieferastes findet sich

eine ziemlich derbe Anschwellung, welche sehr druckschmerzhaft ist. Fluktuation ist z. Zt. nicht nachweisbar. Die ganze linke Seite des Mundbodens ist derb geschwollen und sehr druckschmerzhaft, sowohl auf Druck wie auch spontan. Die Zähne sind gesund. Schmerz und Schwellung nehmen während des Essens und Schluckens derartig zu, daß die Nahrungsaufnahme sehr behindert ist. Während der Essenspause lassen Schmerz und Schwellung etwas nach. Starker foetor ex ore.

Temperatur: 37,7°.

Leucocyten 15 400.

Urin frei.

Röntgenbild (Bild 2): Auf den linken horizontalen Unterkieferast ist ein dreieckiger Schatten projiziert, der als Speichelstein angesprochen wird. Er hebt sich vom Knochenschatten stärker ab.

Diagnose: Speichelstein der Glandula submaxillaris.

28. 7. 26. Operation in Lokalanästhesie. Schnitt längs des linken Unterkieferrandes. Exstirpation der linken Glandula submaxillaris. Entfernung des Speichelsteins. Nähte Tamponade.

4. 8. 26. Nur geringe Sekretion. Tampon entfernt.

5. 8. 26. Patient fieber- und beschwerdefrei. Es besteht noch eine kleine granulierende Wunde am inneren Mundwinkel. Entlassung.

Fall 9.

(Greifswald.) Patient, 38 Jahre alt, setzte sich am Donnerstag, 7. 2. 24, scheinbar ganz gesund zum Mittagessen. Fühlte plötzlich Schmerzen in der Submaxillargegend und eine Anschwellung, die in kurzer Zeit die Größe einer Kinderfaust erreichte. Trotzdem die Geschwulst zurückging, waren die Beschwerden doch noch so heftig, daß Patient sich am Sonnabend, 9. 2. 24, in die Greifswalder Chirurgische Poliklinik begab, wo eine Röntgenaufnahme angefertigt und die Aufnahme in die Klinik beantragt wurde. Patient hat außer Masern und einer Pneumonie keine nennenswerten Krankheiten durchgemacht. Im Jahre 1918 geriet er in Gefangenschaft der Bolschewisten, wobei Hunger und psychische Eindrücke seine Gesundheit stark schädigten. Die seit lange verstorbenen Eltern waren gesund und keineswegs belastet. Todesursache: Pneumonie. Seine drei Geschwister leben, sind gesund und haben gesunde Kinder. Patient ist seit 1912 verheiratet, hat drei gesunde, lebende Kinder, die etwas zart sind.

Alkohol-Nikotinabusus sowie infecto veneria werden negiert.

Befund: Die rechte Submaxillarisgegend ist hart und derb geschwollen. Das ganze Trigonum submaxillarae wird von der Schwellung ausgefüllt. Von der Schleimhaut her tastet man einen harten Höcker in der Gegend der Submaxillaris (Stein?).

Im Röntgenbild nichts Sicheres zu erkennen.

Kamillenumschläge.

29. 2. Entlassen.

Die Schwellung ist zurückgegangen. Der harte Körper im Innern noch etwas zu fühlen.

15. 3. 24. Wiederaufnahme, weil seit gestern wieder eine starke Anschwellung der rechten Submaxillaris aufgetreten ist, die starke Schmerzen verursacht.

Operation. Die Glandula submaxillaris wird in Lokalanästhesie in toto exstirpiert. Drain in die Wundhöhle, Naht.

Im Ausführungsgang ein 1 cm langer, walzenförmiger Stein im Durchmesser 2 cm.

20. 3. 24. Drain entfernt.

22. 3. 24. Fäden gezogen, prima intentio.

25. 3. 24. Entlassen.

Temperatur während der ganzen Zeit normal.

Histologisch-pathologischer Befund: Glandula submaxillaris mit großer mit Plattenepithel ausgekleideter Zyste, in der ein Sialolith gesessen hat, begleitende chronische Entzündung im bindegewebigen Stützgewebe der Drüse.

Wie man schon aus den angeführten Krankengeschichten sieht, kann die Speichelsteinkrankheit unter sehr verschiedenen Erscheinungen verlaufen. Die Art und Stärke der Beschwerden ist mehr vom Sitz des Steines als von seiner Größe abhängig. Die Gangsteine machen wohl mehr Beschwerden als die Drüsensteine. Die charakteristischsten Erscheinungen findet man bei den Steinen des Ductus Whartonianus.

Die durch die Sialolithen verursachten heftigen Beschwerden beruhen teils auf Sekretstauung, teils auf komplizierenden infektiösen Prozessen, nur treten diese Symptome verschieden lange Zeit nach Beginn der Erkrankung und bei verschiedener Größe des Steines auf. Zunächst bestehen leichtere Beschwerden, plötzlich, gewöhnlich beim Essen, wenn physiologisch eine reichlichere Sekretion der Drüsen einsetzt, macht sich eine Anschwellung des Mundbodens bemerkbar, dazu gesellen sich Schmerzen, die in die Umgebung ausstrahlen, bald entwickelt sich eine Schwellung und Druckempfindlichkeit der Drüse. Die Schmerzen erreichen in der Regel große Heftigkeit. Es bestehen nun zwei Möglichkeiten für den weiteren Verlauf. Entweder drängt sich der Stein unter den heftigsten Schmerzen aus der Gangöffnung heraus oder es kommt zur Abszeßbildung im Gangsystem und in der Drüse. Gewöhnlich tritt eine Rückbildung der sämtlichen Erscheinungen ein und es kommt zur Latenzperiode von verschieden langer Dauer. Es stellen sich dann im Laufe der Zeit immer neue Attacken ein. Dieser periodische Attackenverlauf ist für die Sialolithiasis typisch. Die Latenzperioden zwischen den einzelnen Anfällen können verschieden lang sein und stehen in keiner Beziehung zur Größe des Konkrementes. Die sogen. Speichelkoliken, die zu äußerst heftigen Schmerzanfällen führen, sind in ihrem Auftreten und Ablauf sehr charakteristisch. Aus den angeführten Krankengeschichten sieht man, daß sie besonders kurz vor dem Essen oder beim Essen auftreten. Im Volksmunde sagt man, daß einem beim Anblick des Essens das „Wasser im Munde zusammenlaufe". Diese physiologische Erscheinung der beginnenden Mehrsekretion der Drüsen ist es, die die heftigen Schmerzen verursacht und die Anschwellung bedingt. Die Anschwellung kann sich in wenigen Minuten bis zur Größe eines Hühnereis vergrößern, hält sich etwa eine halbe bis eine Stunde auf der Höhe und läßt plötzlich nach. Es entleert sich dann eine Menge von Speichel und Eiter aus der Oeffnung des betreffenden Ausführungsganges in den Mund. Nach kurzer Zeit sind auch die Schmerzen völlig verschwunden. Alle Symptome sind spurlos verschwunden, bis sie sich bei der nächsten Mahlzeit wiederholen. Manchmal dauert auch die Wiederholung einer solchen Kolik Wochen und Monate, ja sogar Jahre. Bei häufigen Koliken in kurzen Zeitabständen kommen die Patienten durch die Erschwerung der Nahrungsaufnahme sehr herunter, da sie nur spärlich flüssige und reizlose Kost genießen können.

Die Ursache dieser Speichelkoliken ist klar. Es handelt sich um eine anfallsweise auftretende Speichelstauung infolge der Verlegung des Ganglumens durch den Stein. Diese Verlegung ist verbunden mit einer akuten Entzündung des ganzen Gangsystems und der Drüse. Die mit der Nahrungsaufnahme einsetzende Sekretion verlagert den Stein etwas, kann ihn an eine engere Stelle des Ganges drängen, so daß er das Lumen dadurch verlegt. Die Sekretion geht weiter, und da sie keinen Abfluß findet, kommt es zur Stauung. Die Stauung dehnt den entzündeten Gang und die Drüse. Daran schließt sich sofort eine entzündliche Schwellung der umgebenden Weichteile an, so daß damit auch die heftigen Schmerzen erklärt sind. Durch die stark andrängende Speichelmenge kann auf der Höhe eines Kolikanfalles der Stein spontan ausgestoßen werden. Die Spitze drängt sich aus der Ductusöffnung heraus und unter großen Schmerzen wird eventuell durch Nachhelfen des Patienten selbst der Stein ans Tageslicht befördert. Ist es nur ein Stein gewesen, kommt in der Regel die Erkrankung zur Heilung.

Eine Steigerung der chronischen Beschwerden während der Nahrungsaufnahme, verbunden mit geringer Zunahme der Drüsenschwellung, sieht man häufiger als diesen typischen Kolikverlauf. Es ist ein periodisches, der Stärke der übrigen Erscheinungen parallel gehendes Schwanken der Drüsenschwellung fast immer nachzuweisen. Meist ist in solchen Fällen eine beim Essen regelmäßig auftretende Anschwellung der Drüse, die kaum schmerzhaft ist, nur etwas spannt, lange Zeit das einzige Symptom der Erkrankung. Carel führt einen Fall an, wo diese Erscheinungen bis zu 20 Jahren bestanden, ohne daß jemals heftige Schmerzen aufgetreten wären.

Durch den Stein wird der Gang mit der Zeit usuriert und durchbrochen. Das führt leicht zu phlegmonösen Entzündungen im Bindegewebe des Mundbodens. Man hat dabei folgende Symptome: Fieber, heftige Schmerzen, starke Schwellung des ganzen Mundbodens und der Unterkiefergegend, starke Schluckbeschwerden, in sehr schlimmen Fällen Atemstörungen und Kieferklemme (Fall 3).

Auch im Bereiche der Drüse kann es zur Eiterung kommen. Es können sich in der Drüse selbst oder in ihrer unmittelbaren Umgebung Abszesse von verschiedener Größe bilden, die sich leicht nach der Mundhöhle zu entleeren können. Oft bleiben von diesen Abszessen Fisteln zurück, aus denen dann dauernd Eiter fließt. Mit diesen wechselnden Erscheinungen kann sich die Krankheit über eine Reihe von Jahren hinziehen.

Auch außerhalb der Steinattacken ergibt die Untersuchung der Patienten meistens einen deutlichen objektiven Befund. In solchen Fällen ist der Stein am Mundboden durch die Schleimhaut hindurch deutlich fühlbar als harter, länglicher Körper, der bei Berührung Schmerzen auslöst. Bei mehreren Steinen hört man bei bimanueller Palpation oft deutliches Reiben und Knirschen. Die Eiterentleerung aus dem Ductus besteht auch oft in der schmerzfreien Zeit fort. Nicht immer ist der Eiterausfluß zu sehen, doch durch Druck auf den Ductus oder die Drüse von außen gelingt es, einen Tropfen herauszupressen. Bei der fortbestehenden Eitersekretion klagen die Kranken häufig über schlechten Geschmack im Munde, Salivation und Verdauungsstörungen. Es soll auch eine abnorme Trockenheit im Munde vorkommen. Bei Ductussteinen ist die Drüse stets ver-

größert und bleibt es auch in den anfallsfreien Perioden. Die chronische Drüsenvergrößerung ohne periodische Schmerzen kann manchmal das einzige System eines Ductussteines sein.

Die innerhalb einer Drüse selbst liegenden Steine machen im großen und ganzen dieselben Erscheinungen wie die Gangsteine. Die Erscheinungen treten im allgemeinen nicht so häufig auf, weil die typischen Koliken bei den Drüsensteinen bis jetzt noch nicht beobachtet sind. Das Hauptsymptom der Drüsensteine ist eine konstante, derbe Schwellung der Drüse, die sich periodisch unter mehr oder weniger heftigen Schmerzen steigert. Also auch hier findet man den die Sialolithiasis charakterisierenden periodischen Verlauf. Zur Zeit der Attacken ist die Drüse sehr druckempfindlich, sonst kaum. Zur eitrigen Entzündung der Drüse selbst und deren Umgebung sowie zur Abszeßbildung kommt es auch hier. Ein Charakteristikum der Drüsensteine ist die häufige Ausstoßung kleinster, sandförmiger Konkremente aus der Gangöffnung. Diese Erscheinung verschafft den Kranken gewöhnlich große Erleichterung.

Die objektive Untersuchung ergibt bei Lithiasis eine manchmal recht erhebliche Vergrößerung, Verhärtung und Druckempfindlichkeit der Drüse. Der Mundboden ist nur wenig geschwollen, Eiterausfluß ist fast immer vorhanden.

Die Diagnose der Sialolithiasis ist im allgemeinen nicht schwer. Charakteristisch ist schon die Anamnese. Wenn ein Patient angibt, daß er beim Anblick des Essens eine Schwellung und Schmerzen im Mundboden verspüre, so muß man immer zuerst an Speichelsteine denken. Kann man außerdem an den typischen Stellen unter der Zunge im Verlaufe des Ductus Whartonianus oder an der Innenseite der Wange einen Tumor durchfühlen, der sofort als Konkrement zu erkennen ist, so ist die Diagnose leicht. Nach Czygan und Kroiß kann man bei bimanueller Palpation im Falle mehrerer Steine das Reiben derselben aneinander nachweisen. Bei tiefer im Gangsystem gelegenen oder in der Drüse selbst gelegenen Steinen kommt es darauf an, die Erkrankung als eine chronische Entzündung des ganzen Speicheldrüsensystems zu erkennen. Neben Schwellung und Induration der Drüse ist auf den Eiterausfluß aus dem Ductus zu achten. Bei reinen Ductussteinen sind folgende drei Symptome zu beachten:

1. Die im Beginn der Erkrankung mehr oder weniger ausgesprochenen entzündlichen Erscheinungen,
2. die periodisch wiederkehrenden Speichelkoliken,
3. der häufige Wechsel in der Größe des Tumors.

Als diagnostisches Hilfsmittel außer der die Schmerzhaftigkeit, Härte und Schwellung nachweisenden Palpation kann man noch Sondierung, Punktion und Röntgenbild nennen.

Bei den größeren Gängen wird man gewöhnlich mit der Sonde den Stein dadurch nachweisen können, daß man auf die rauhe Oberfläche des Steines stößt.

Die Punktion kann nur insofern zur Diagnose der Sialolithiasis in Frage kommen, daß man den verdächtigen Tumor vom Munde aus ansticht und dann seine rauhe Oberfläche mit der Nadelspitze fühlt.

Das Röntgenbild ermöglicht uns eine Reihe von Fällen, bei denen die anderen diagnostischen Hilfsmittel versagen, zu klären.

Es ist mir möglich gewesen, zu drei von den mir von der Greifswalder Klinik freundlichst überlassenen Fällen die Röntgenbilder zu bekommen.

Zu Fall 6 (Bild 6) auf dem Röntgenbild (schräg durch den Mundboden hindurch sieht man in der Gegend, in der der Speicheldrüsenausgang sein müßte, einen erbsengroßen, wahrscheinlich von einem Speichelstein herrührenden Schatten).

Zu Fall 7 (Bild 1) R. B. zeigt einen zahnlosen Unterkiefer mit Atrophie des Knochens; am Ende des vorderen Drittels sieht man einen apfelsinenkerngroßen Schatten, projiziert auf einen der beiden horizontalen Unterkieferäste.

Zu Fall 8 (Bild 2). Auf dem linken horizontalen Unterkieferast ist ein dreieckiger Schatten projiziert, der als Speichelstein angesprochen wird. Er hebt sich von dem Knochenschatten stärker ab.

Es sind dies alles Aufnahmen von Steinen in dem System der Submaxillaris. Nur einen Fall einer röntgenologischen Darstellung eines Parotissteines fand ich in der Literatur. Rabloczky führt einen Fall an, wo er auf der Röntgenplatte in der Gegend der Parotis stecknadelkopf- bis linsengroße, diskusförmige, an der Peripherie stärker verkalkte Konkremente sah, deren Entwicklung er von der Parotis ableitet. Zur Darstellung der Steine in den anderen Systemen schreibt Carlsten, solle man Lipoidinjektionen in den Ausführungsgang machen. Es soll dadurch möglich sein, gewisse dort lokalisierte pathologische Zustände röntgenologisch nachzuweisen. Leider konnte ich eine derartige Darstellung nicht sehen.

Differentialdiagnostisch kommen im akuten Stadium der Sialolithiasis hauptsächlich Mundbodenphlegmone und Osteomyelitis des Kiefers in Betracht. Dentitio difficilis des dritten Molaren (Weisheitszahnes) kann mitunter auch eine Steinerkrankung durch Parotitis vortäuschen. Rasches Entstehen und Verschwinden der Geschwulst, Recidivieren, Koliken, sichern die Diagnose. Bei sogen. Mundbodenphlegmonen muß man immer an die Möglichkeit eines Zusammenhanges mit einem Stein denken. Genaue Inspektion der Gangmündung und die Untersuchung auf eitrigen Ausfluß aus dem Ductus muß vor Verwechslungen schützen.

Im chronischen Stadium sind es vor allem die malignen Tumoren der Drüsen und deren Umgebung. Unter der Diagnose eines Carcinoms oder eines Sarcoms sind öfters steinhaltige Drüsen exstirpiert worden. Herr Prof. Holfelder überließ mir freundlichst folgenden Fall: Patient hatte an der rechten hinteren Unterkieferseite eine große Schwellung, die immer mehr zunahm, bis sich schließlich eine Fistel in dem stark entzündeten Gebiet zeigte. In der Hals-Nasen-Ohren-Klinik wurde Patient zunächst operiert, und da die Schwellung nicht zurückging, die Diagnose Unterkiefersarkom gestellt. Die starke Rötung und brettharte Infiltration des Tumors schienen zunächst die Diagnose eines diffusen Unterkiefersarkoms zu bestätigen. Erst nach mehrmaligem Bestrahlen ließ sich die Diagnose Speichelstein klären, da man jetzt mit der Sonde einen Stein im Ductus Whartonianus fühlen konnte, der sich dann leicht mit der Kornzange entfernen ließ. Aber auch umgekehrt beschreibt Roedelius einen Fall, bei dem man die Diagnose Sialolithiasis der Glandula submaxillaris gestellt hatte und es sich tatsächlich um ein Carcinom handelte. Bei der Palpation fühlte man von der Mundhöhle her dicht am Kiefer eine sehr harte, rundliche Vorwölbung. Die Operation ergab nichts von einem Stein. Man stieß auf sehr hartes Gewebe, dessen histologische Untersuchung ein Carcinom ergab.

Auch spezifische Erkrankungen, Tuberkulose, Lues und Aktinomykose der Speicheldrüse können zu Irrtümern Anlaß geben. Aber hier wird man auch in akuten Stadien durch genaue Palpation und Inspektion der Gänge die Diagnose klären können.

Die Prognose der Sialolithiasis quoad vitam ist als günstig zu bezeichnen. Es sind zwar noch nie Todesfälle, selbst bei einer außer der Sialolithiasis bestehenden Mundbodenphlegmone vorgekommen, doch ist stets daran zu denken.

Quoad sanationem ist die Prognose weniger günstig, da sich sehr oft nach Entfernung des Steines Rezidive zeigen. Ob es sich nun immer um reine Rezidive, d. h. um eine vollkommene Neubildung von Steinen handelt, kann man nicht mit Bestimmtheit sagen. Oft wird es sich darum handeln, daß bei der Extraktion kleine Stückchen von dem Stein abgebröckelt sind, die zu einem neuen Konkremente führen. Sind selbst alle Konkremente radikal entfernt worden, kann es doch infolge der chronischen Entzündung, die nicht so schnell abheilt, zur völlig neuen Steinbildung kommen.

Die Erkrankung der Submaxillaris und Sublingualis ist insofern prognostisch günstiger als die der Parotis, als sie durch Totalexstirpation radikal geheilt wird. Bei der Parotis ist dies wegen der Gefahr einer Fazialisläsion nicht gut möglich. Infolgedessen ist die Behandlung der Parotissteine auch eine andere als die der beiden anderen Drüsen und deren Gangsysteme.

Im Ductus Stenonianus oder der Parotis gelegene Steine lassen sich gewöhnlich von innen, im Notfalle durch eine von außen notwendig werdende Abszeß-Inzision herausbefördern. Bei Steinen in der Drüse selbst muß man wegen der darüberliegenden Fazialisäste vorsichtig sein.

Bei den beiden übrigen Drüsen Submaxillaris und Sublingualis kann man sich bei Gangsteinen im allgemeinen mit der Entfernung des Konkrementes, eventuell mit der Kornzange begnügen. Dabei muß man darauf achten, daß keine Bröckel des Steines zurückbleiben, und eventuell durch Spülung für ihre Entfernung sorgen. Bei mehreren Steinen muß man auf die vorhandene Facettenbildung achten. Ist der Stein in der Schleimhaut des Ganges verwachsen, muß man, am besten in Lokalanästhesie, inzidieren.

Totalexstirpation der Drüse kommt nur in den Fällen in Frage, wenn eine Entfernung der Konkremente vom Munde aus nicht möglich ist. Außerdem bietet die Radikaloperation den großen Vorteil, daß sie mit absoluter Sicherheit vor Rezidiven durch Zurücklassen von Konkrementen schützt. Bei längerer Erkrankung und bereits vorausgegangenen Drüseneiterungen oder äußeren Fisteln, die alle auf Degeneration der Drüse oder neue Steinbildung schließen lassen, ist ebenfalls die Totalexstirpation die Methode der Wahl. Die Indikationen zur Totalexstirpation sind also folgende:

1. Seit vielen Jahren bestehende Erkrankungen,
2. Steine innerhalb der Drüse,
3. Steine, die vom Munde aus schwer zu erreichen sind,
4. Aeußere Fisteln und Abszesse,
5. Rezidive,
6. Schwere indurative Drüsenveränderungen und ausgedehnte Verwachsungen.

Die Behandlung der Speichelsteinkrankheit ist also eine rein chirurgische. Von einer erfolgreichen Behandlung mit Höhensonne oder Röntgenstrahlen ist bis jetzt noch nichts berichtet worden.

Literatur.

1. Czygan: Beitrag zur Lehre von den Speichelsteinen. In.-Diss. Königsberg 1890.
2. Buchwald: Ueber Speichelsteine. In.-Diss. Greifswald 1894.
3. Wenzel: Ueber Speichelsteine. In.-Diss. Halle 1896.
4. Helmecke: Speichelsteine. In.-Diss. Greifswald 1926.
5. Bachrach: Münchener med. Wochenschrift 1913 pg. 675.
6. Réthi: Münchener med. Wochenschrift 1913 pg. 828.
7. Heinemann: Münchener med. Wochenschrift 1913 Nr. 35.
8. Roedelius: Deutsche Zeitschrift für Chirurgie 1917, Bd. 141.
9. Kroiß: Bruns Beiträge zur klinischen Chirurgie Bd. 47, 1905.
10. Shiota: Deutsche Zeitschrift für Chirurgie 1909, Bd. 101.
11. Hosemann: 39. Versammlung der Gesellschaft für Chirurgie. Berlin 1910.
12. Heineke: Verletzungen und chirurgische Krankheiten der Speicheldrüsen.
13. Boß: Zentralblatt für Chirurgie 1925 pg. 1979.
14. Küttner: ebenda.
15. J. M. Georges und André Baranger: Zentralbl. f. Chirurgie 1925 pg. 1979.
16. P. Moure und Redou: ebenda pg. 2495.
17. D. B. Carlsten: 1926 pg. 2753.
18. Egbert Schwartz: 1921 Nr. 38.
19. Söderlund: pg. 1774, 1921.
20. Lukomsky-Moskau: Archiv f. klin. Chirurgie Bd. 146, IV. Heft.
21. Heinemann: Deutsche Monatsschrift f. Zahnheilkunde 1927. H. 13.
22. Nöhren: Brit. Dent. Journ. 15. 3. 1923.
23. Boß: D. Monatsschr. f. Zhk. 1922 Nr. 6; 30. 3. 12.
24. Gernez: l'Odontologie 1912 Nr. 6: 30. 3. 12 (d. Mschr. f. Zkh. 1913).
25. Réthi: Zeitschr. f. Laryngologie, Rhinologie und ihre Grenzgebiete. Bd. 5, H. 57.
26. Zilz: D. Mschr. f. Zhk. 1915 (Militärärztl. Publikationen Nr. 101, 1914).
27. Dirk: Münch. med. Wochenschr. 19. 7. 10.
28. Jaehn: D. Mschr. f. Zhk. 1909, pg. 81.
29. Papa: La Stomatologia Jahrg. 24, H. 10, Okt. 1926.
30. Persönliche Mitteilung v. Prof. Dr. Pfeiffer (1. Fall).
31. Persönliche Mitteilung v. Prof. Dr. Holfelder (beide in Frankfurt a. M.).
32. Persönliche Mitteilung v. Prof. Dr. Specht (2 Fälle) (Gießen).
33. Handbuch der prakt. Chirurgie Garré, Küttner, Lexer 1921, Bd. I, pg. 806.
34. Rabloczky: Ueber die Parotissteine und über die Röntgenuntersuchung der Speicheldrüsen. Zentralbl. f. Chirur. 1921, pg. 1141.
35. Boß: ebenda pg. 1247.
36. Boß: ebenda pg. 1313, 1922.
37. Claus: ebenda pg. 267, 1925.
38. Amoroso: ebenda pg. 1793, 1926.
39. Henry: ebenda Bd. 37, 1893.
40. Galippe: Compt. rend. des séanc. de l'acad. 1893 Nr. 19, Journ. des Com. med. 1894.
41. Dal Fabbro: Dulla genesi dei calcoli salivari Gazetta degli ospedali e delle chinche 1904, Nr. 82.
42. Schuch: In.-Diss. München 1897. Ueber Speichelsteine.

Lebenslauf.

Am 3. September 1904 wurde ich als Sohn des damaligen Realschullehrers Friedrich Bender zu Disibodenbergerhof bei Odernheim in der Pfalz geboren. In Wetzlar besuchte ich zunächst die Volksschule, dann das humanistische Gymnasium bis 1916. Von 1916—1919 besuchte ich das humanistische Gymnasium in Königsberg in der Neumark, von 1919—1923 die Landes- und Fürstenschule Pforta. Mein Abiturium machte ich Ostern 1924 am humanistischen Gymnasium in Kreuzburg in Oberschlesien. Ich studierte darauf Medizin in Breslau und Gießen, wo ich S. S. 1926 mein Physikum machte. W. S. 1926/27 studierte ich in Würzburg. Seit S. S. 1927 studiere ich in Greifswald. Meine Lehrer waren die Herren Professoren: v. Eggeling, Henneberg, Bürker, König, Grafe, Bohnenkamp, Pels, Leusden, M. B. Schmidt, Reschke, Sommer, Straub, Beckmann, Hoehne, Peter, Rießer, Schönfeld, Meisner, Degkwitz, Forster, Dresel, Leupold, Güttich, Linck, Hey.

Zu besonderem Dank bin ich Herrn Professor Dr. Sommer verpflichtet für die freundliche Anregung zu dieser Arbeit und die mir aus der Klinik freundlichst überlassenen Fälle. Ebenso danke ich Herrn Professor Dr. Pfeiffer, Herrn Professor Dr. Holfelder und Herrn Oberarzt Dr. Fischer in Frankfut a. M., nicht zuletzt Herrn Professor Dr. Gundermann-Gießen für die freundliche Mitteilung der Fälle.

Bild 1

Bild 2

Bild 3



Bild 4

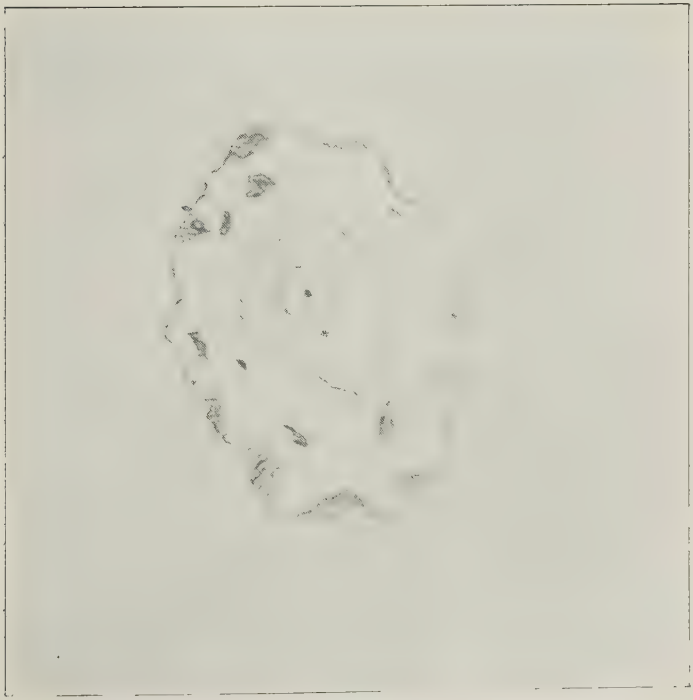

Bild 5



Bild 3

Bild 6